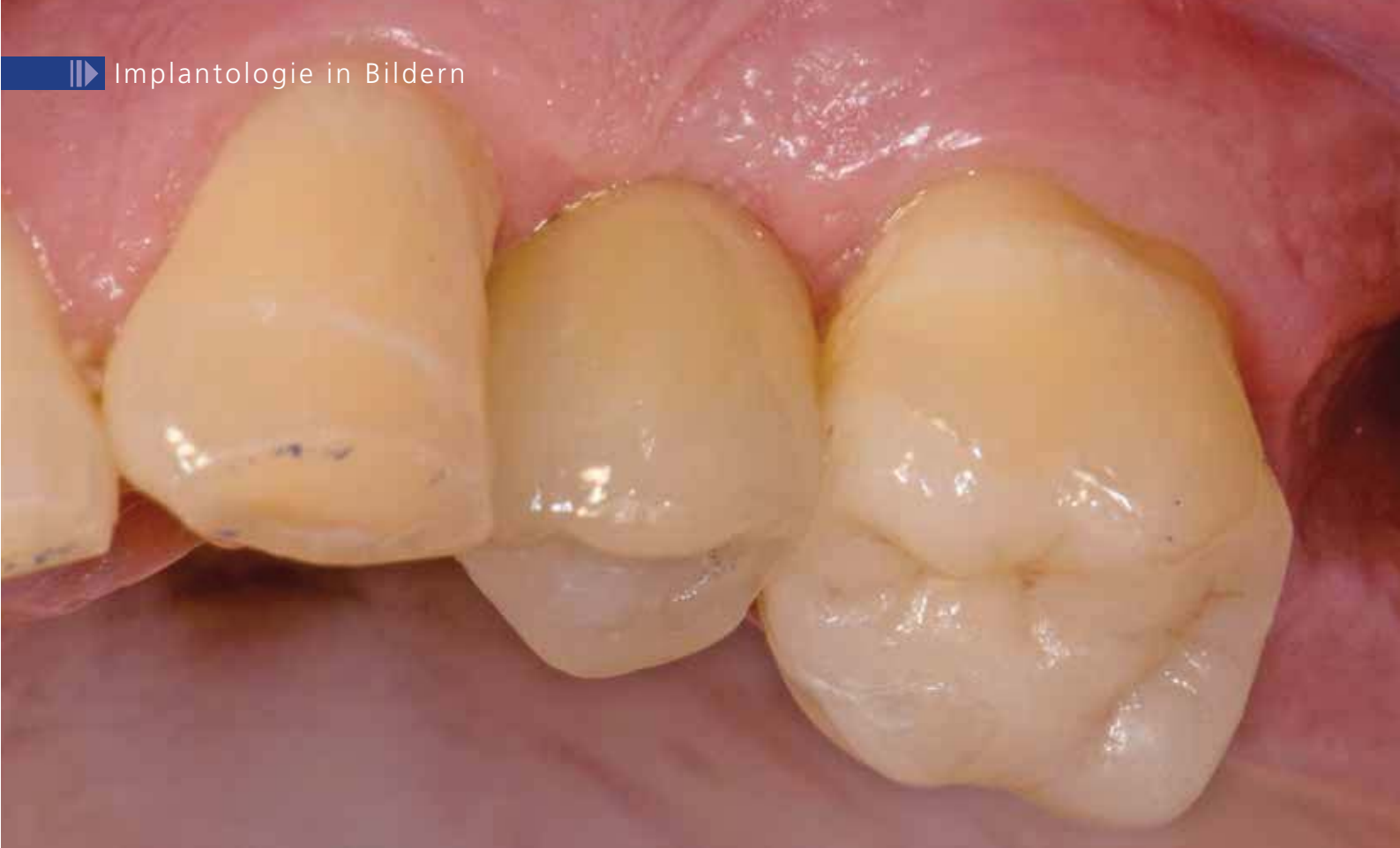



Zweiteiliges Vollkeramikimplantat mit okklusal verschraubter Suprakonstruktion

Indizes: Suprakonstruktion, Vollkeramik

Bei einem 52-jährigen Patienten musste der Zahn 24 nach erfolgloser Nervkanalbehandlung und Wurzelspitzenresektion extrahiert werden. Nach fünf Monaten war der Knochen soweit ausgeheilt, dass ein Implantat inseriert werden konnte. Der Patient entschied sich für ein metallfreies Implantat. Es wurde ein Zeramex® P Implantat ausgewählt, bei dem eine verschraubte und damit auswechselbare Supraverversorgung möglich ist. Abbildung 3 zeigt nach Verlust von Zahn 27 bereits die Planung zweier weiterer Implantate. Falls Zahn 26 irgendwann verloren gehen sollte, kann leicht eine Brücke auf die vorhandenen Implantate gesetzt werden.

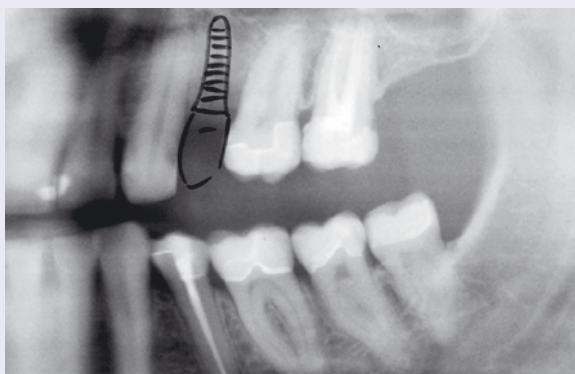

Abb. 1: OPG vor Behandlungsbeginn und Implantatplanung.

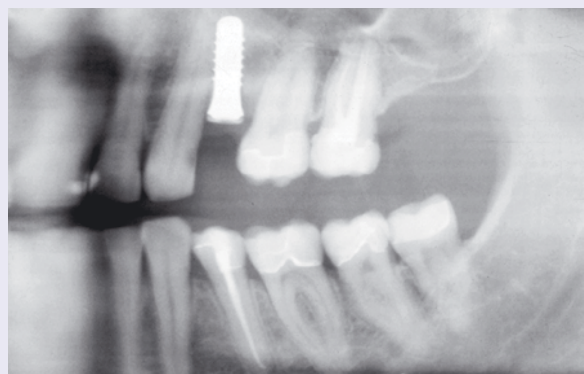

Abb. 2: OPG nach Implantatinsertion.

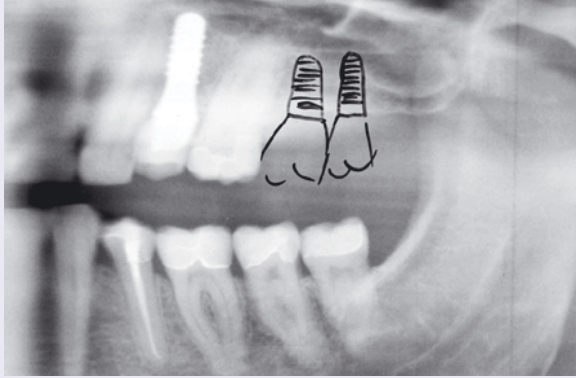


Abb. 3: Kontrollbild 2 Wochen nach Einsetzen der Krone und Planung 27, 28.

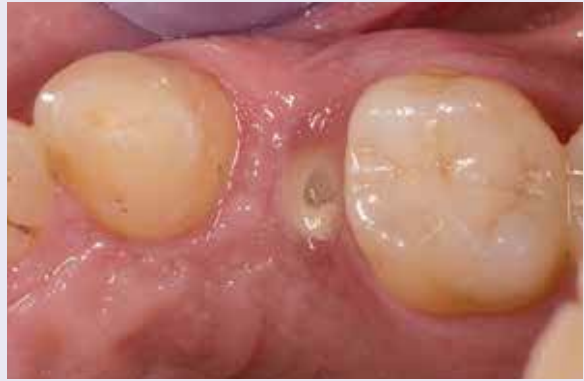

Abb. 4: Nach dreimonatiger Einheilphase.

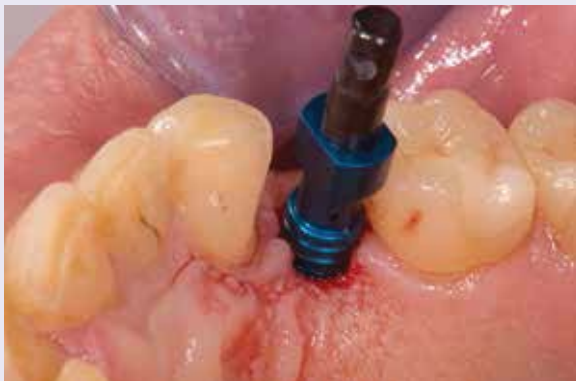

Abb. 5: Aufgeschraubter Abdruckpfosten.

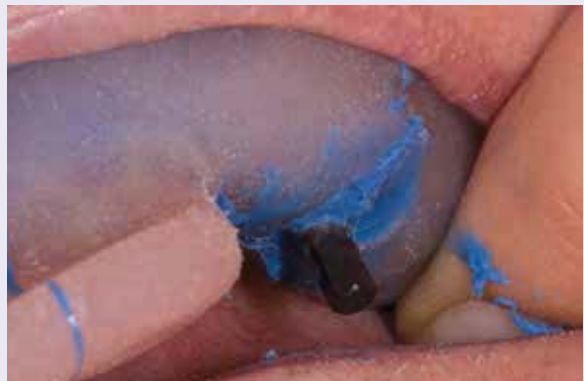

Abb. 6: Offene Abformung mit individuellem Löffel.



Abb. 7: Einschraubbarer Gingivaformer.

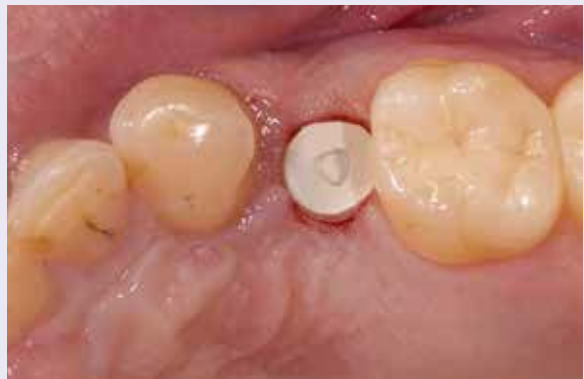

Abb. 8: Eingesetzter Gingivaformer.



Abb. 9: Aufgeschraubtes Laboranalog vor der Modellherstellung im Abdruck.

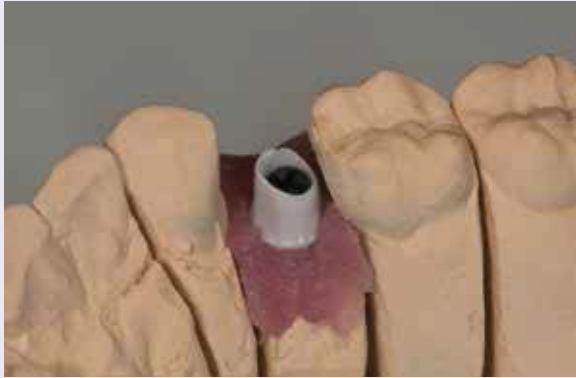

Abb. 10: Aufgeschraubtes und individualisiertes Abutment auf Modell.

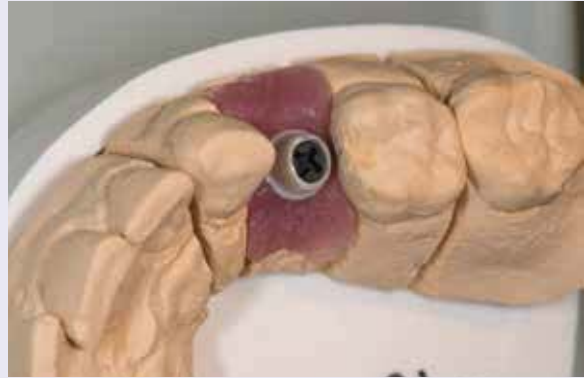

Abb. 11: Gut sichtbar: Die Schraube aus PEEK.

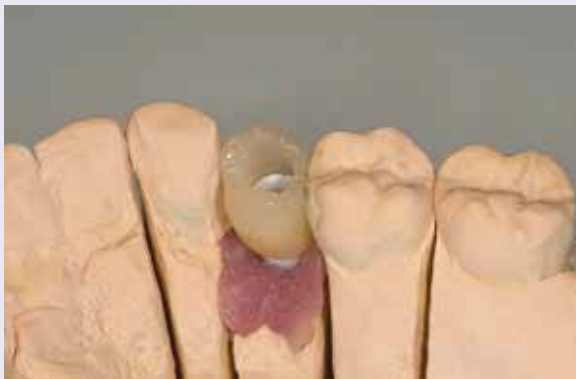

Abb. 12: Die aufgesetzte fertige Krone aus e.max (Ivoclar Vivadent).

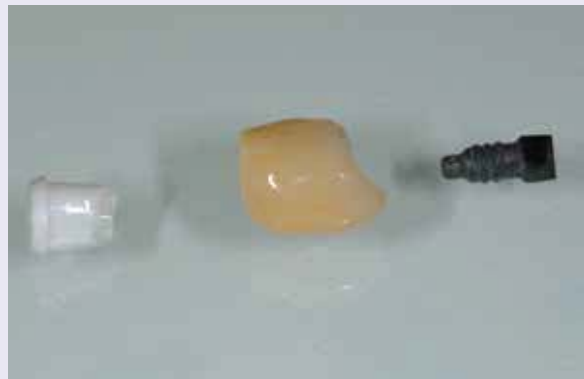

Abb. 13: Die Einzelteile: Abutment, Krone und Schraube.



Abb. 14: Die zusammengesetzten Einzelteile.

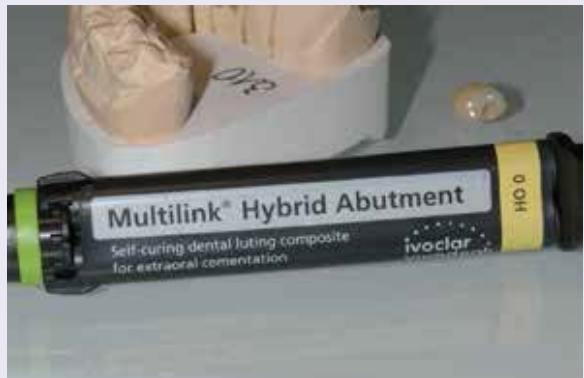

Abb. 15: Zum Verkleben der Krone mit dem Abutment wird Multilink® Hybrid Abutment (Ivoclar Vivadent) verwendet.



Abb. 16: Der weiße Kleber wird auf das Abutment aufgetragen.

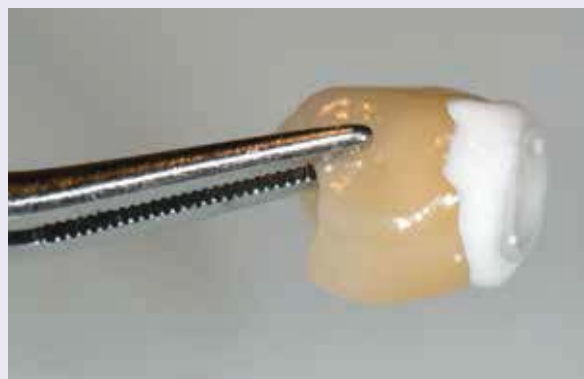

Abb. 17: Die Überschüsse werden mit Watte- oder Schaumstoffpellet entfernt.



Abb. 18: Die verklebte Krone.



Abb. 19: Nach der Politur der Klebefuge.

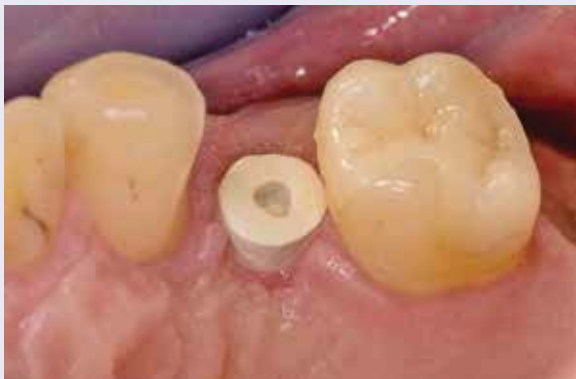

Abb. 20: Situation im Mund nach zwei Wochen Ausformung mit einem Gingivaformer.

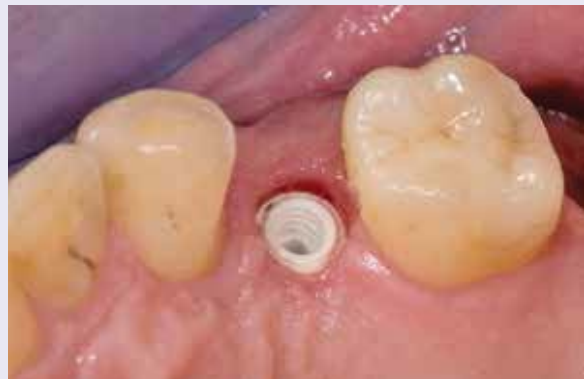

Abb. 21: Das freigelegte Implantat.

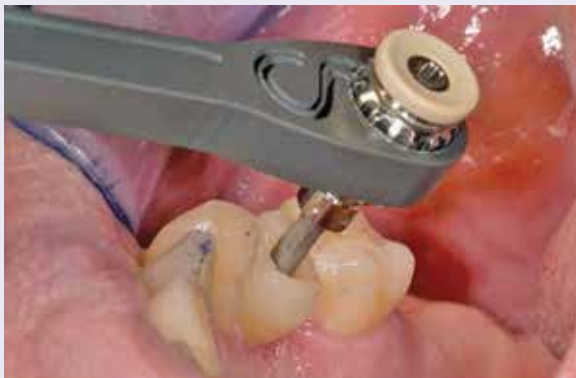

Abb. 22: Die VIRCABO®-Schraube wird mit 25 bis 35 Ncm verschraubt.

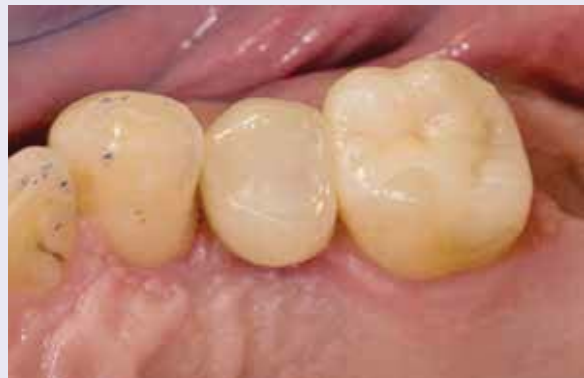

Abb. 23: Der Schraubenkanal wird mit Komposit verschlossen.

Dr. Michael Leistner

Dent-design
 Ziegelgasse 2
 79249 Merzhausen
 E-Mail: info@dent-design.de
www.dent-design.de

